

La amniocentesis

INDICACIONES, TECNICA Y COMPLICACIONES

Doctor **FERNANDO SANCHEZ-TORRES***

La amniocentesis, es decir la punción del saco amniótico, ha adquirido en los últimos años una inmensa importancia, no sólo como procedimiento para aclarar diversos aspectos de la fisiología del ambiente intrauterino, sino también para establecer las condiciones fetales o para tratar algunos desórdenes obstétricos. Por eso en la actualidad se considera que todo ginecobstetra debe estar capacitado para efectuarla³³. Siendo entre nosotros un procedimiento poco divulgado, creemos conveniente y oportuno tratar el tema para fijar sus indicaciones, explicar su técnica, mencionar las complicaciones que puede acarrear, y luego referir nuestra experiencia.

INDICACIONES

Inicialmente las punciones amnióticas, u ovocentesis, tuvieron como fin primordial el drenaje del exceso de líquido en los casos de polihidramnios¹² y la provocación del trabajo de parto cuando el feto había fallecido o cuando se consideraba prudente interrumpir la gestación⁴. Hoy esas indicaciones se han ampliado notoriamente, como veremos enseguida.

* Profesor Asociado del Departamento de Obstetricia y Ginecología. Facultad de Medicina Universidad Nacional de Colombia.

Indicaciones terapéuticas

Transfusión fetal intrauterina. Cuando la isoimmunización por factor Rh es tan severa que ponga en peligro inminente la vida del feto, ha venido utilizándose, con éxito relativo, la transfusión a través de la cavidad peritoneal¹⁰.

Inducción del aborto o del parto. Dado que la introducción de sustancias hipertónicas dentro del espacio amniótico suele inducir contracciones uterinas, se ha aprovechado tal efecto para provocar el aborto con huevo vivo o muerto y desencadenar el trabajo de parto con feto muerto, usándose para ello soluciones dextrosadas o salinas en concentraciones y cantidades variables^{6 18 29 32}.

Polihidramnios agudo. La punción transabdominal del saco amniótico continúa siendo el único recurso con que cuenta el obstetra para combatir, de manera transitoria, la súbita y exagerada acumulación de líquido⁵.

Indicaciones diagnósticas

Obito fetal. Los cambios tanto macroscópicos como microscópicos que experimenta el líquido amniótico cuando el feto ha fallecido, es fácil

observarlos gracias a la amniocentesis. La ausencia de deglución fetal, previa inyección amniótica de medio de contraste, también permite establecer su muerte²³.

Ruptura prematura de membranas. La introducción transabdominal de una sustancia colorante en la cavidad uterina contribuye a confirmar antes del parto la ruptura de las membranas ovulares, al observarse luego su expulsión por la vagina¹¹.

Mola hidatiforme. De valor patognomónico para su diagnóstico es el hallazgo de una imagen radiológica en "panal de abejas", después de inyectar medio de contraste. También, y con el mismo fin, se le asigna valor al urograma que se obtiene por absorción rápida del medio de contraste intrauterino¹.

Sexo fetal. El estudio de las células fetales que contiene el líquido amniótico hace posible la identificación en ellas del cromosoma y de los cuerpos de Barr^{20 30}.

Madurez fetal. Se considera que el feto se halla maduro cronológicamente cuando los niveles de creatinina del líquido sobrepasan la cifra de 1.5 mg.%, o cuando el recuento de las llamadas "células grasas", teñidas con azul de Nilo, es mayor de 20%^{2 3 14 35}. Además, la desaparición de la bilirrubina en el líquido amniótico después de la semana 36 del embarazo, evidenciada por análisis espectrofotométrico, sirve también para determinar la madurez fetal¹⁹.

Enfermedades congénitas. Mediante el cultivo de células fetales es posible hacer el diagnóstico prenatal de algunos trastornos genéticos, como el síndrome de Down, la enfermedad de Pompe y la leucodistrofia metacromática^{17 25}.

Localización placentaria. La visualización radiográfica de la cavidad amniótica con medio de contraste facilita la identificación del sitio en que se halla insertada la placenta¹⁶.

Indicaciones pronósticas

El examen del líquido amniótico antes del parto ha permitido juzgar las condiciones en que se halla el feto y predecir, por lo tanto, su porvenir dentro del útero. Así, el estudio espectrofotométrico en los casos de eritroblastosis, identifica cuáles niños se encuentran en serio peligro²². Como los fosfolípidos, en especial la lecitina, que se encuentran en el líquido amniótico tienen su origen principalmente en los pulmones fetales, conociendo su concentración es posible predecir el grado de madurez pulmonar y juzgar, por lo tanto, cuáles fetos desarrollaran el síndrome de dificultad respiratoria o enfermedad de la membrana hialina^{15 26}. También el estudio de la concentración de estriol se considera útil para conocer el estado funcional de la placenta y, como consecuencia, el estado fetal²⁸. Aún más, la simple observación de su aspecto se constituye en gran ayuda cuando quiere indagarse el estado del feto en ciertas circunstancias patológicas, por

ejemplo, la gestación cronológicamente prolongada³¹.

Indicaciones investigativas

Por último, la amniocentesis ha sido y continúa siendo procedimiento socorrido para investigar las características de la contracción uterina, lo mismo que el origen, la composición y el volumen del líquido amniótico, en condiciones normales y patológicas.

TECNICA

Aun cuando algunos han utilizado la vía vaginal para llegar a la cavidad amniótica, ahora sólo se emplea la punción transabdominal, por haberse comprobado que brinda más seguridad, es más fácil y acarrea menos complicaciones que aquella.

El sitio de la punción depende de la edad del embarazo y de la posición del feto. Antes de los tres meses no es recomendable la amniocentesis, a no ser que exista sospecha de una gestación molar o evidencia de huevo muerto. Si el embarazo no es mayor de cinco meses la aguja debe introducirse en la línea media, o un poco hacia afuera de ella, algunos centímetros por encima del pubis (Fig. No. 1). Si el feto es ya fácil de palpar —lo cual ocurre después de los cinco meses— el sitio ideal es aquel donde se encuentran las pequeñas partes fetales. Si por alguna circunstancia no se obtiene líquido en este punto, pueden punccionarse también la zona vecina a la nuca fetal o la región suprapúbica, si la presentación es desplazable (Fig. No. 2).

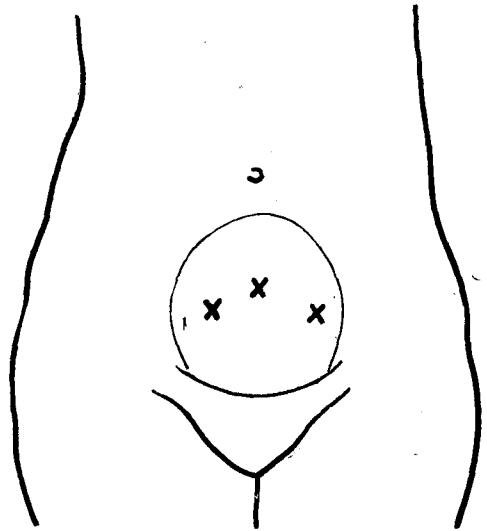


Figura 1
Sitios de punción en embarazadas menores de cinco meses.

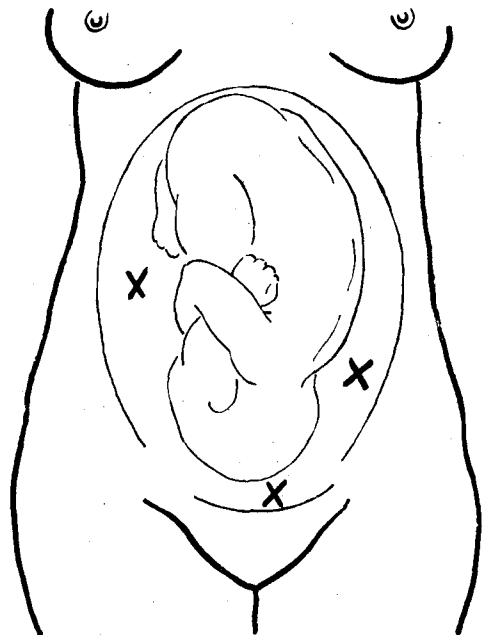


Figura 2
Sitios de punción cuando es fácil palpar el feto.

Habiendo evacuado su vejiga, la paciente se coloca en decúbito dorsal con las piernas extendidas y los brazos cruzados sobre el pecho. Con la pared abdominal completamente descubierta se practican palpación y auscultación cuidadosas para precisar la situación y posición del feto. Luego se lava todo el abdomen con agua y jabón y se desinfecta con alguna solución antiséptica; el área que circunda la zona escogida para la punción se cubre con campos estériles. A pesar de que se aconseje usar anestesia local, creemos que es superfluo hacerlo. Una aguja de punción lumbar con su respectivo mandril se introduce perpendicularmente; se notará con claridad su paso a través de la pared abdominal, de la pared uterina y luego su penetración en la cavidad amniótica. Puede percibirse también el choque con el cuerpo fetal, que no debe ser lesionado si se procede con suavidad. Al sentirse la sensación de vacío se retira el mandril y se espera que brote espontáneamente el líquido. Si no sucede así, con una jeringa se aspira a medida que va profundizándose la aguja. De obtenerse sangre puede hundirse más la aguja, pues ésta se halla en tejido placentario; es preferible entonces, sobre todo si el líquido va a ser analizado químicamente, cambiar el sitio de la punción. Logrado el objetivo de la amniocentesis se desempata la jeringa y se coloca el mandril, y en un solo tiempo se retira la aguja. Durante algunos segundos se hace presión digital sobre el pun-

to puncionado; luego la paciente puede levantarse.

COMPLICACIONES

En 1.000 amniocentesis, Freda comunicó no haber observado morbilidad materna o infantil¹³. Sin embargo, hay acuerdo en que tres son los riesgos que se corren al practicarla: infección, lesión fetal directa y sensibilización feto-materna.

La infección, sin lugar a duda, es la más grave de las complicaciones; por eso debe tenerse siempre en cuenta con el fin de evitarla. Se presenta particularmente después de la inyección intrauterina de soluciones dextrosadas²¹. Además, se ha planteado la posibilidad de que sin haber infección, el paso de líquido amniótico a la cavidad abdominal puede desencadenar un cuadro de inflamación peritoneal²⁷.

El daño fetal causado por la amniocentesis puede ser directo, es decir por herida con la aguja o por depósito de sangre o medio de contraste en sitios inadecuados, e indirecto por sensibilización materna⁹. Un pinchazo al feto suele ser intrascendente, y no debe ocurrir si se tiene cuidado al introducir la aguja. La laceración de la barrera fetomaternal placentaria con la aguja ha sido invocada como causa de iniciación o agravamiento de la isoimmunización²⁴. Sin embargo, hay quienes afirman que ese riesgo no existe^{8, 34}. De todas maneras, esa probable complicación podría reducirse o evitarse estableciendo previamente el sitio de inserción placentaria.

Es evidente que la amniocentesis ejecutada con el fin de obtener líquido es inofensiva para la madre, mas no cuando se utiliza para introducir sustancias en la cavidad ovular. Fuera de la infección, que ya hemos mencionado, la inyección de soluciones salinas hipertónicas puede ocasionar daño cerebral de curso fatal⁷.

Finalmente, la punción vesical o la perforación intestinal son complicaciones muy remotas, si se ha tenido la precaución de evacuar la vejiga y haber hecho una cuidadosa palpación abdominal.

NUESTRA EXPERIENCIA

En el Instituto Materno Infantil "Concepción Villaveces de Acosta", de Bogotá, hemos practicado 350 amniocentesis transabdominales, por variadas indicaciones y en distintas épocas del embarazo (Tabla No. 1).

TABLA No. 1

Epoca del embarazo en que se practicaron las amniocentesis.

Edad de embarazo	Número
Más de 38 semanas	75
32 a 38 semanas	138
26 a 31 semanas	69
20 a 25 semanas	38
15 a 19 semanas	21
Menos de 15 semanas	9

En 258 ocasiones el feto estaba vivo y en 92 había sospecha o certeza de que el embarazo estuviera inactivo. En 162 casos no fue posible identificar la situación y posición del feto por tratarse de gestaciones menores de cinco meses. Quince fetos se hallaban en presentación de pelvis y 7 en situación transversa; los demás identificados, 166, estaban en presentación cefálica. Doce embarazos eran gemelares y uno triple.

En 247 oportunidades se obtuvo líquido en el primer intento (70.5%) y en 50 la punción fue francamente hemática (14%). Cuando se presentó esta última contingencia se procedió a cambiar de sitio, llegándose a verificar hasta 4 intentos en una misma paciente (6 casos). Solamente en 26 casos (7.4%) no fue posible obtener líquido, es decir, fueron punciones fallidas. Veintidos pacientes fueron sometidos a punciones repetidas durante el mismo embarazo y en distintas semanas de gestación.

Fuera del ligero dolor que aquejaron algunas mujeres en el momento mismo de la punción, no observamos ninguna otra molestia o complicación imputable al procedimiento, advirtiendo, eso sí, que no investigamos si hubo transfusión fetomaterna en las 50 ocasiones en que se presume que la placenta fue lacerada. Tres pacientes presentaron marcada hipotensión arterial, sudoración y palidez, cuadro clínico que cedió al colocarlas en decúbito lateral. Se trató, seguramente, del síndrome de compresión de la vena ca-

va por el útero, descrito por Howard. Una embarazada con feto muerto a quien se le inyectó solución dextrosada con la intención de provo-

carle el parto, presentó en el puerperio una septicemia por estafilococo albus, falleciendo por esta causa.

RESUMEN

Se presentan los resultados de 350 amniocentesis practicadas por vía transabdominal en distintas semanas del embarazo y por variadas indicaciones.

En el 70% de los casos se obtuvo líquido en el primer intento. Solamente en 26 oportunidades (7.4%) no fue posible obtenerlo. En 50 casos (14%) la punción fue francamente hemática, por herida de la placenta.

Clínicamente no se observaron complicaciones maternas ni fetales, imputables a la amniocentesis misma. Un paciente con feto muerto, a quien se le inyectó dextrosa hipertónica con el fin de provocar el parto, falleció a causa de una septicemia por estafilococo albus.

Se establecen las indicaciones, la técnica y las posibles complicaciones del procedimiento.

SUMMARY

350 transabdominal amniocentesis, performed at several weeks of gestation for different indications, are reported.

In 70% of the cases amniotic fluid was easily obtained at the first attempt. In 14% bloody fluid was obtained due to placental injury. Only in 7.6% of the cases the tapping failed to obtain fluid.

No maternal or fetal complications imputable to the procedure are reported.

One Staphylococcus albus septicemia, after intraamniotic injection of hypertonic dextrose for induction of labor of dead fetus is reported.

The indications, technique and complications of the procedure are established.

REFERENCIAS

1. Agüero, O. y Zigelboim, I. **Amniografía en la mola hidatiforme.** Rev. Obst. y Gin de Venezuela. 28: 291, 1968.
2. Agüero, O. y Zigelboim, I. **Creatinina en el líquido amniótico y madurez fetal.** Rev. Obst. y Gin de Venezuela. 31: 69, 1972.
3. Bishop, E.H. y Corson, S. **Estimation of fetal maturity by cytologic examination of amniotic fluid.** Am. J. Obst. & Gynec. 102: 654, 1968.
4. Boero, E. H. **Interruption of incompatible pregnancy before viability; a new concept and method.** Gynec. Obstet. 32: 305, 1935.
5. Brandt, A. J. y Bates, J.S. **Transabdominal amniocentesis in hydramnios.** Obst. & Gynec. 17: 392, 1961.
6. Brown, E. J. y Effer, S. D. **Induction of labor in hydatiform mole by intrauterine infusion of hypertonic glucose solution.** Am. J. Obst. & Gynec. 92: 1160, 1965.

7. Cameron, J. M. y Dayan, A.D. **Association of brain damage with therapeutic abortion induced by amniotic fluid replacement: Report of two cases.** Brit. Med. J. 1: 1010, 1966.
8. Cassady, G.; Cailleteau, J.; Lockard, D. y Milstada, R. **The hazard of fetal-maternal transfusion after transabdominal amniocentesis.** Am. J. Obst. & Gynec. 99: 284, 1967.
9. Creasman, W. T.; Lawrence, R.A. y Thiede, H.A. **Fetal complications of amniocentesis.** JAMA 204: 949, 1962.
10. Cherry, S.A. y Rosenfield, R.E. **Intrauterine fetal transfusion for the management of erythroblastosis.** Am. J. Obst. & Gynec. 98: 275, 1967.
11. Diaz, J. **La prueba del indigo-carmin en la ruptura prematura de membranas.** Rev. Col. de Obst. y Gin. 20: 309, 1969.
12. Erskine, J. P. **A case of acute hydramnios successfully treated by abdominal paracentesis.** J. Obst. & Gynaec. Brit. Emp. 51: 549, 1944.
13. Freda, J. **Recent obstetrical advances in Rh problems antepartum management, amniocentesis, and experience with hysterotomy and surgery in utero.** Bull. N. Y. Acad. Med. 42: 475, 1966.
14. Gordon, H. y Brosens, I. **Cytology of amniotic fluid: A new test for fetal maturity.** Obst. & Gynec. 30: 652, 1967.
15. Gluck, L.; Kulovich, M. V.; Borer, R. C.; Brenner, P.H.; Anderson, G. G. y Spellacy, W.N. **Diagnosis of respiratory distress syndrome by amniocentesis.** Am. J. Obst. & Gynec. 109: 440, 1971.
16. Hernández, C. Jiménez, A.; Hernández, L.; Angel, R.; González, O.; Wilhem, L. y Carlo, R. **Amniografía.** Rev. Obst. y Gin. de Venezuela. 27: 141, 1967.
17. Jacobson, C.B. y Barter, R.H. **Intrauterine diagnosis and management of genetic defects.** Am. J. Obst. & Gynec. 99: 796, 1967.
18. Jonas, R.S. y Slate, W.G. **Intrauterine death: amnioinfusion for termination of pregnancy.** Obst. & Gynec. 27: 494, 1966.
19. Mandelbaum, B.; La Croix, G.C. y Robinson, A.R. **Determination of fetal maturity by spectrophotometric analysis of amniotic fluid.** Obst. & Gynec. 29: 471, 1967.
20. Mandelbaum, B. y Evans, T. N. **Life in the amniotic fluid.** Am. J. Obst. & Gynec. 104: 365, 1969.
21. Mac Donald, D.; O'Driscoll, M.K. y Geoghegan, F.J. **Intra-amniotic dextrose. A maternal death.** J. Obst. & Gynaec. Brit. Emp. 72: 452, 1965.
22. Mc Cutcheon, E. y Little, B. **Amniotic fluid evaluation and the management of erythroblastosis fetalis.** Am. J. Obst. & Gynec. 98: 266, 1967.
23. Mc Lain, C.R. **Amniography for diagnosis and management of fetal death in utero.** Obst. & Gynec. 26: 233, 1965.
24. Misenhimer, H.R. **Fetal hemorrhage associated with amniocentesis.** Am. J. Obst. & Gynec. 94: 1133, 1966.
25. Nadler, H. L. y Gerbie, A.B. **Role of amniocentesis in the intrauterine detection of genetic disorders.** New Eng. J. Med. 282: 596, 1970.
26. Nelson, G.H. **Relationship between amniotic fluid lecithin concentration and respiratory distress syndrome.** Am. J. Obstet. & Gynec. 112: 827, 1972.
27. Neri, A. y Eckerling, B. **Noninfectious peritonitis: a complication of abdominal amniocentesis in acute hydramnios: Report of a case.** Obst. & Gynec. 27: 478, 1966.
28. Robertson, J. G. **Amniotic fluid: its physiology and pathology.** J. of Reproductive Med. 5: 13, 1970.
29. Ruiz, J.A. y Fernández, B. **Inducción del parto en caso de muerte fetal.** Gynec. Obstet. Méx. 22: 681, 1967.
30. Salamanca, F.; Onatra, W. y Macias, R. **Diagnóstico del sexo in utero.** (Para publicar).
31. Sánchez, F. **Manejo del embarazo prolongado por medio de la amniocentesis transabdominal.** Rev. Col. de Obst. y Gin. (En Prensa).
32. Schiffer, M.A. **Induction of labor by intra-amniotic instillation of hypertonic solution for therapeutic abortion or intrauterine death.** Obst. & Gynec. 33: 729, 1969.
33. Thiede, H.A. **Obstetricians should learn the technic of amniocentesis.** Obst. & Gynec. 31: 146, 1968.
34. Wang, M. Y. W.; Mc Cutcheon, E. y Desforges, J.F. **Fetomaternal hemorrhage from diagnostic transabdominal amniocentesis.** Am. J. Obst. & Gynec. 97: 1123, 1967.
35. Wyatt, T.H.; Halbert, D.R. y Crenshaw, C. **Estimation of fetal maturity by cytologic examination and creatinine determination of amniotic fluid.** Obst. & Gynec. 34: 772, 1969.